DEUTSCHE GESELLSCHAFT FÜR NEURORADIOLOGIE

Geschäftsstelle & Pressestelle
Deutsche Gesellschaft für Neuroradiologie e.V.
Ernst-Reuter-Platz 10 10587 Berlin
Florian Schneider
Telefon: +49 (0) 30 916070-70
Mobil: +49 (0) 171 44 58 201
Fax: +49 (0)30 916070-22
E-Mail: dgnr@neuroradiologie.de
Internet: www.neuroradiologie.de

PRESSEMITTEILUNG
50. Jahrestagung der Deutschen Gesellschaft für Neuroradiologie e.V.
15.-17.Oktober Köln

Neuroradiologische Diagnostik und Therapie hilft jungen und alten Patienten

50. Jahrestagung der Deutschen Gesellschaft für Neuroradiologie nimmt medizinische Herausforderungen von angeborenen Stoffwechselstörungen bis zum Morbus Alzheimer in den Blick. Kongresspräsident Lanfermann: Fach muss qualifizierten Nachwuchs ausbilden

Köln, 15. Oktober 2015 – Bereits vor der Geburt können dank Neuroradiologie Fehlentwicklungen beim Fötus entdeckt und oft frühzeitig behandelt werden. Im Verlauf des Lebens ist das Fachgebiet zudem bei der Diagnostik und Therapie zahlreicher Erkrankungen des Gehirns und der Wirbelsäule unverzichtbar. Das berichtete Prof. Dr. Heinrich Lanfermann, Direktor des Instituts für Neuroradiologie der Medizinischen Hochschule Hannover und Präsident der 50. Jahrestagung der Deutschen Gesellschaft für Neuroradiologie.

Bei der Akutversorgung des Schlaganfalls oder Unfällen, bei denen Kopf, Hals und Wirbelsäule verletzt sind, bietet die Neuroradiologie schon seit Jahren erprobte Diagnose- bzw. Therapieverfahren (u. a. die sogenannte Thrombektomie beim Schlaganfall). Wie Prof. Lanfermann erklärt, seien zudem bei vielen weiteren Erkrankungen neuroradiologische Untersuchungen das Mittel der Wahl. Zum Beispiel gehören moderne bildgebende Verfahren bei Degenerationen des Hirngewebes (typisch zum Beispiel für den Morbus Alzheimer oder Parkinson) genauso zur Abklärung wie die Diagnose und Verlaufskontrolle der Therapie der Multiplen Sklerose. Wie der Experte erläutert, könne die Neuroradiologie dank moderner bildgebender Diagnostik mit insbesondere kernspintomographischen Spezialverfahren besonders viel leisten (s. Abbildungen).Eine besondere Herausforderung sei die Diagnostik bei Erkrankungen des kindlichen Gehirns. Lanfermann: „Damit beschäftigt sich die pädiatrische Neuroradiologie. So können etwa einige angeborene Stoffwechselstörungen sehr früh

diagnostiziert werden. Steht erst einmal die richtige Diagnose, kann häufig rasch erfolgreich therapiert werden. Dies erfordert allerdings eine sehr aufwändige neuroradiologische Analyse, für die umfangreiche Kenntnisse erforderlich sind".

Aus diesen Gründen sei es in allen Lebensabschnitten sinnvoll und nötig, bei Verdacht auf eine Erkrankung des Gehirns und Nervensystems den betroffenen Patienten neuroradiologisch zu untersuchen. Prof. Lanfermann: „In den letzten zehn Jahren sind in zahlreichen Universitätskliniken Lehrstühle für diagnostische und interventionelle Neuroradiologie eingerichtet worden. Wichtig ist es nun, die Neuroradiologie auch in den großen städtischen und konfessionellen Krankenhäusern sowie den radiologischen Praxisgemeinschaften zu stärken". Dabei komme es vor allem darauf an, mehr gut qualifizierte Neuroradiologen auszubilden und damit dieses Fachgebiet in den nächsten Jahren kontinuierlich entsprechend dem steigenden Bedarf weiter zu entwickeln. Der Experte wies dabei noch einmal auf die Erfolge in der Akutversorgung beim Schlaganfall hin, die nicht nur viel Leid, sondern auch enorme Kosten spare. „In enger Kooperation mit den neurologischen Schlaganfall-Einheiten (Stroke Units) sind nach der neuroradiologischen Thrombektomie – der Entfernung von Blutgerinnseln aus den Hirngefäßen unter Einsatz eines Katheters – zahlreiche Patienten nicht mehr schwerstbehindert. Sie können sich häufiger bei geringer Einschränkung selbst versorgen oder sind sogar wieder arbeitsfähig".

Kernspintomographische (MR) Untersuchung eines Feten vor der Geburt. Der Pfeil markiert eine Fehlbildung mit Defekt der Wirbelsäule. Diese kann operativ gut versorgt werden. MR-Aufnahme zur Verfügung gestellt von Frau Dr. E. Bültmann, Leiterin der pädiatrischen Neuroradiologie, Medizinische Hochschule Hannover.

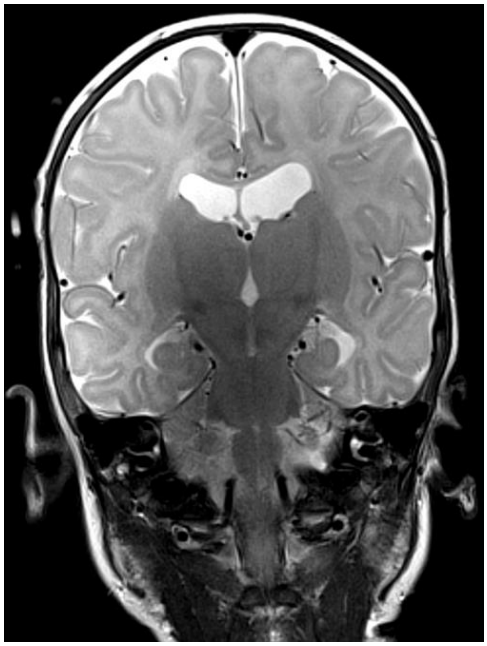

Für Frühgeborene, Neugeborene und Kleinkinder bis 8 KG Körpergewicht ist ein hochmodernes Spulensystem (Cocoon der Firma Sree Medical, USA) mit Transporteinheit (Scanpod der Firma AHT), Wärmeregulierung und Beatmung entwickelt worden. Die damit erstellten MR-Aufnahmen ermöglichen eine hochpräzise Diagnostik; siehe Abbildung des Gehirns bei einem Kleinkind nach Krampfanfall. Das Konzept wurde mit Unterstützung der Neuroradiologie der MHH (Frau Dr. E. Bültmann, Prof. H. Lanfermann) realisiert; der Vertrieb erfolgt über die Promedia AG.

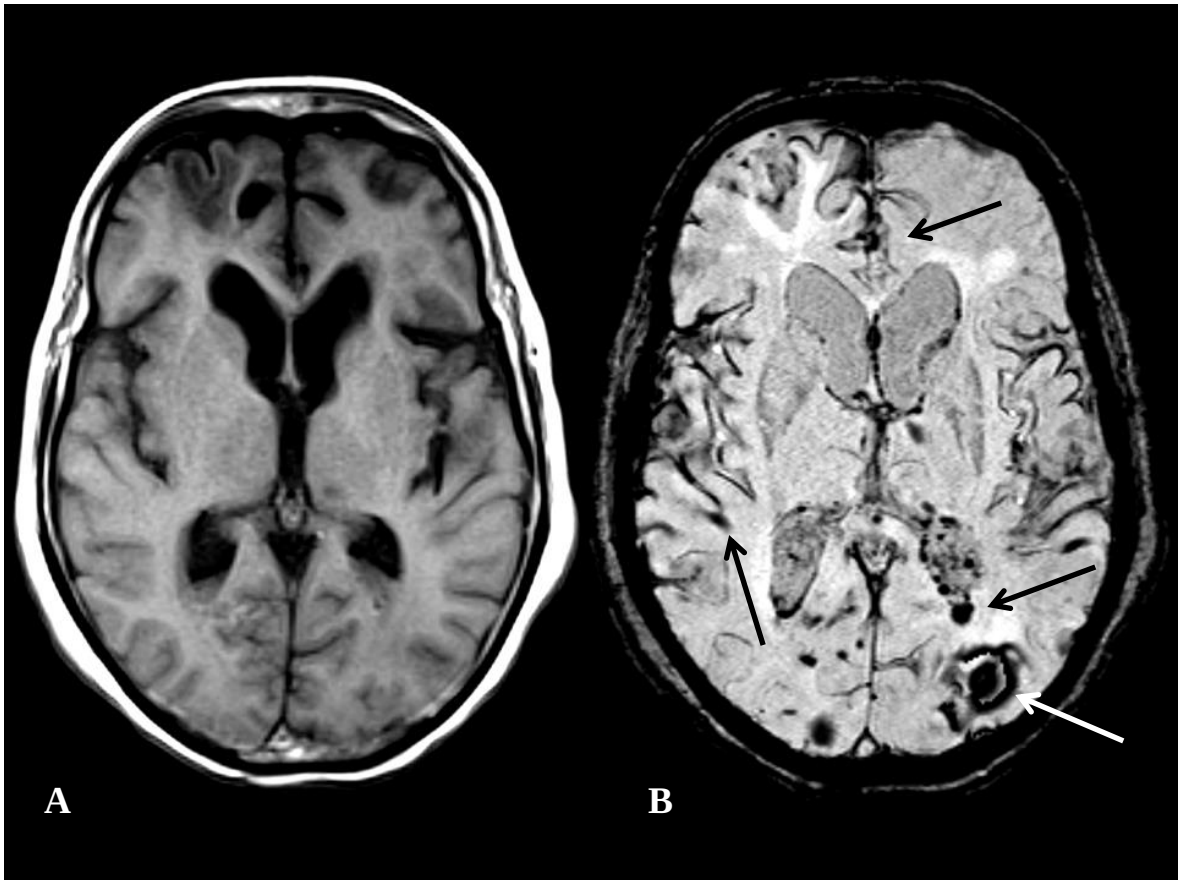

Kernspintomographische Aufnahmen einer 68-Jährigen Frau mit zunehmenden Verhaltensauffälligkeiten und epileptischen Anfällen. Die linke Aufnahme (A) zeigt nur dezente Schädigungen des Hirngewebes (sog. T1-gewichtete Aufnahme). Die rechte Aufnahme (B) der gleichen Hirnregion weist dagegen zahlreiche ältere Blutansammlungen als dunkle Flecken nach (Pfeile). Diese sog. Suszeptibilitäts-gewichtete Aufnahme [SWI] kann ältere Blutreste extrem zuverlässig abbilden und damit zur Klärung der Erkrankung beitragen. MR-Aufnahmen zur Verfügung gestellt von Dr. P. Raab, Leiter der onkologischen Neuroradiologie, Medizinische Hochschule Hannover.

Professor Dr. med. Heinrich Lanfermann (57) studierte Humanmedizin an der RWTH Aachen. Nach der Weiterbildung zum Facharzt für Radiologische Diagnostik und mehreren Studienaufenthalten in den USA zählten die neuroradiologischen Institute der Universitätskliniken Köln und Frankfurt zu seinen Stationen. Seit 2007 leitet er das Institut für Diagnostische und Interventionelle Neuroradiologie der Medizinischen Hochschule Hannover. Schwerpunkt seines wissenschaftlichen Arbeitens ist die Hirnbildgebung mittels mikrostruktureller, metabolischer und funktioneller Magnetresonanz-tomografie (MRT).

Fachlicher Kontakt bei Rückfragen:
Prof. Dr. med. Heinrich Lanfermann
Institut für Diagnostische und Interventionelle Neuroradiologie
Medizinische Hochschule Hannover
Tel.: 0511/532-6654, Mail: neuroradiologie@mh-hannover.de